

FİZYOTERAPİ PROGRAMI 1.SINIF 1.ÖĞRETİM STAJ KONU DAĞILIMI

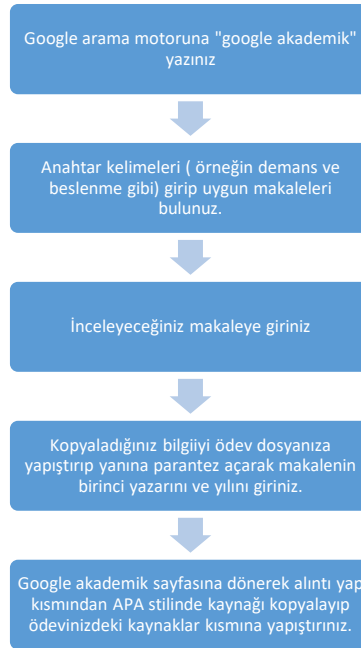
Merhaba arkadaşlar;

Üniversitemiz senatosunun 08.06.2020 tarihli ve 2020-12/105 sayılı kararı ile Meslek Yüksekokulumuzda eğitim görmekte olan öğrencilerimiz 2019 - 2020 Eğitim - Öğretim Yılında yapacakları zorunlu yaz stajının, COVID -19 salgın hastalık nedeniyle Vaka Sunumu veya Ödev şeklinde yapılmasına karar verilmiştir.

Bu süreçte staj danışmanınız **Öğr. Gör. Oğuzhan ÖZTÜRK** olup sorularınız varsa ona ulaşabilirsiniz.

Staj ödevi hazırlanırken dikkat edilecekler;

- ✓ Ödevlerinizi staj ödevi hazırlama kılavuzundaki kurallara uygun olarak hazırlayınız.
- ✓ Ödevin içeriği;
 - -Hastalık hakkında kısa bir bilgi
 - -Değerlendirme (Hikaye, gözlem, ayrıntılı objektif değerlendirme, varsa hastalığa özel testler)
 - -Tedavi (kapsamlı tedavi programı)
 - -Tedavi yöntemleri üzerine 5 tane makale. Son 5 yılda yapılmış çalışmalar olmalıdır. Makaleleri ekledikten sonra her makalenin özetini de kendi anladığımız şekilde eklemelisiniz.
- ✓ Literatür taramasını(makalelerinizi) PUBMED veya google akademik üzerinden Türkçe ya da İngilizce makalelerden yapınız.(Ödev yazım dili Türkçe olmalıdır.) Bununla ilgili nasıl arama yapabilirsiniz üzerine bir video çekilip whatsapp üzerinden atılacaktır.
- ✓ Yazdığımız bilgilere mutlaka kaynak gösteriniz



- ✓ Google akademik ya da pubmed haricindeki web sayfalarından yapılan alıntılar kesinlikle kabul edilmeyecektir.
- ✓ Ödev kontrolü aşamasında ödevlerde büyük oranda benzerlik tespit edilirse ödev geçersiz sayılacaktır.

| ÖĞRENCİ NO- AD SOYAD | STAJ VAKA KONUSU |
|---|--|
| 187015046 CEREN BÜYÜKORAL 197015003 BEYZA KURT 197015004 MELİHA ORGANCI | 52 yaşında Coşkun Ç. İsimli hasta sol omzunda ve sol koluna yayılan şiddetli ağrılarla hastaneye başvuruyor. Yapılan tetkikler sonucu subakromial, sundeltoid ve subaraknoid bursalarda bursit; supraspinatus tendonunda ise tendinit olduğu tespit ediliyor. Hastalık hakkında bilgi veriniz. Hastanın fizik tedavi uygulamalarında neler yapılır. |
| 197015006 HÜSNENUR BAYINDIR 197015008 DİLARA DEMİR 197015009 DERYA DALLI | 32 yaşında Meryem A. isimli bayan bir ofiste çalışmaktadır. Bir müddet sağ koluna yansıyan ağrısı olduğu ve ilerleyen süreçte ise parmaklarında duyu kaybı ve kolunda kuvvet kaybı olduğundan dolayı hastaneye başvuruyor. Yapılan değerlendirmelerde cervical bölgede disk hernisi olduğu ve ağrısının VAS' a göre 9 olduğu belirleniyor. Hastalık hakkında bilgi veriniz. Hastanın fizik tedavi uygulamalarında neler yapılır |
| 197015010 ZÜBEYDE TAŞTEMÜR 197015011 EDANUR KILIÇ 197015012 FATİH SEMİZ | 42 yaşında Cemil isimli temizlik görevlisi bacaklarında ve ayaklarında bir süredir uyuşukluk ve karıncalanmalar olduğu ve belinde ağrısı olduğunu söylüyor. Yapılan değerlendirmelerde lumbal disk hernisi olduğu, M. Quadriceps için manuel kas testinin 3+ olduğu ve yürüyüş paterninin bozulduğu tespit ediliyor. Hastalık hakkında bilgi veriniz. Hastanın fizik tedavi uygulamalarında neler yapılır |
| 197015013 İREM TÜRKOĞLU 197015014 KÜBRA DİNÇ 197015016 SÜMERYA AKTÜRK | 24 yaşında Berk M. İsimli amatör futbol oyuncusu maç sırasında ayağı takılıyor ve düşüyor. Bu sırada dizinden bir ses geldiğini ve aşırı bir ağrısının olduğu şikayetiyle hastaneye başvuruyor. Yapılan tetkiklerde ACL (Anterior Cruciate Ligament) rüptürü olduğundan ameliyat oluyor ameliyatta hamstring kasından tendon alınarak ACL tedavi ediliyor. Hastalık hakkında bilgi veriniz. Hastanın fizik tedavi uygulamalarında neler yapılır. |
| 197015017 BEKİR ŞİMŞEK 197015018 GÜLCAN MUSAOĞLU 197015019 DİLAN GÖÇER | 30 yaşındaki Esra K. İsimli bayan topuklu ayakkabıyla yürürken ayağı taşa takılıyor ve bileği burkuluyor. Sonrasında bileğinde ağrı, kızarıklık ve şişlik ile hastaneye başvuruyor. Hastalık hakkında bilgi veriniz. Hastanın fizik tedavi uygulamalarında neler yapılır. |
| 197015020 CEMİLE PELİT 197015021 KADER TEPELİLER 197015022 BURÇİN NAZMIYE GÜNDOĞAN | 54 yaşındaki Ahmet M. İsimli hasta merdivenden inerken düşüyor. Ayağa kalkmaya çalıştığında dizinin üstünde bir şişkinlik fark ediyor. Hastanede yapılan tetkiklerde quadriceps kasında rüptür tespit ediliyor. Yapılan cerrahi müdahale sonrasındaki fizik tedavi nasıl olur. |
| 197015024 AYŞENUR KARA 197015025 ZEYNEP BOZOĞLU 197015026 SÜMEYYE BÖLGEN | 40 yaşında Beyhan Ö. İsimli ev hanımı dirseğinin dış tarafında ağrısı olduğu ve el bileğinin extansiyonu sırasında bu ağrının arttığını aynı zamanda da kuvvet kaybının olduğunu söylüyor. Hastanede yapılan tetkikler sonucu lateral epikondilit tanısı |

| | |
|--|--|
| | konuluyor. Hastalık hakkında bilgi veriniz. Hastanın fizik tedavi uygulamalarında neler yapılır. |
| 197015028 ABDULLAH EFE ÖZDEMİR 197015029 SENA NUR USLU 197015030 ÇAĞRI ATEŞOĞLU | 45 yaşındaki Hasan K. İsimli öğretmen dirseğinin iç tarafında ağrısı olduğu ve el bileğinin flexiyonu sırasında bu ağrının arttığını aynı zamanda da kuvvet kaybının olduğunu söylüyor. Hastanede yapılan tetkikler sonucu medial epikondilit tanısı konuluyor. Hastalık hakkında bilgi veriniz. Hastanın fizik tedavi uygulamalarında neler yapılır. |
| 197015032 ÖZNUR KARAÇENGEL 197015033 ŞAFAK CANBAZ 197015034 MUSTAFA KÖKSAL | 73 yaşındaki Emine K. iki saat kadar önce kahvaltıda ederken sol kol ve bacağının aniden hareketsiz hale gelmesiyle o tarafa doğru yıkıldığı, başlangıçta bilinci açıkken dakikalar içinde uykulamaya başladığı için kliniğe getirildi. Yirmi beş yıldan beri kan basıncının yüksek olduğu, düzensiz şekilde antihipertansive ilaç kullandığı belirtildi. Hastanede yapılan tetkikler sonucu sol hemipleji tanısı aldı. Hastalık hakkında bilgi veriniz. Hastanın fizik tedavi uygulamalarında neler yapılır. |
| 197015036 SİNEM DOĞAN 197015037 YASİN GOBANOĞLU 197015039 SİNEM AYHAN | 14 yaşındaki Kaan H. her iki dirsekte şişlik ve hassasiyet şikayeti ile acil servise başvurdu. Öyküsünde dirsek ekstansiyonda iken sağ el üzerine bisikletten düşme mevcuttu. Hastanın ek bir hastalığı yoktu. Çekilen radyografilerinde sağ olekranon kırığı saptandı. Hasta, yaralanma sonrası 24 saat içinde operasyona alınarak sağ dirseğe açık redüksiyon ve gergi bandı tekniği ile internal fiksasyon yapıldı. Cerrahi müdahalenin ardından fizyoterapi kliniğine yönlendirildi. Hastalık hakkında bilgi veriniz. Yapılacak değerlendirme ve tedavi yöntemlerini açıklayınız. |
| 197015040 HULUSİ AYDEMİR 197015041 HACER TURAN 197015042 MERYEM ÖZTÜRK | 58 yaşındaki inşaat işçisi Ahmet B.'nin eşi Ahmet B.'nin son bir aydır sağ elinden başlayıp 10-15 dakika içinde koluna ve yüzünün sağ tarafına yayılan bir uyuşukluk hissettiğini söylüyor. Bu sırada, uyuşukluğun yanısıra hastanın sağ kolu güçsüz olmakla ve elindekileri düşürmekteymiş. Bugüne kadar 3 kez tekrarlayan bu yakınmalar 1-2 saat içinde gerileyip tamamen düzeliyormuş. Bunlardan birinde hastanın konuşması da bozulmuş. Kliniğe getirilmeden bir gün önce benzer şekilde sağ kolundan yüzünün sağ tarafı ve bacağına yayılan bir uyuşukluk ve güçsüzlük ortaya çıkmış. Saatler içinde konuşması bozulmuş. Ancak bu sefer diğerlerinden farklı olarak kol ve bacağındaki güçsüzlük gerilemediği gibi giderek artmış. Hasta sağ kol ve bacağı oynatamaz hale gelmiş. Yapılan tetkikler sonucu hastanede sağ hemipleji tanısı aldı. Acil müdahaleler sonrasında hasta fizyoterapi kliniğine yönlendirildi. Hastalık hakkında bilgi veriniz. Yapılacak değerlendirme ve tedavi yöntemlerini açıklayınız. |
| 197015044 ALİ YERLİKAYA 197015045 ESMA AYDINÇ 197015046 SEMANUR ÇAKIR | 45 yaşındaki Hasan Ş. ağaçtan düşme sonrası L1 vertebra kompresyon kırığı ve parapleji gelişti. Hemen hastaneye kaldırılan hastaya acil müdahaleler sonrası gerekli cerrahi operasyonlar yapıldı. Cerrahi sonrası hastanede uzun süre |

| | |
|---|--|
| | <p>kalan hasta 3 ay sonunda fizik tedavi kliniğine gönderildi. Hastalık hakkında bilgi veriniz. Yapılacak değerlendirme ve tedavi yöntemlerini açıklayınız.</p> |
| <p>197015047 HİLAL ÇETİN 197015048 BERNA AKBAŞ 197015049 SEMA ERDEN</p> | <p>55 yaşındaki Sevim H. Sağ omuzunda baş üstü omuz aktivitelerini yaparken zorlandığı, kolunu kaldırdığı esnada omuz (akromiyon) ön ve lateraline ve kol lateraline yansıyan ağrısı olduğunu söylüyor. Kolunu yukarı ve yana kaldırırken hareket kısıtlılığı olduğunu da ekliyor. Gece sağ tarafının üzerine yattığında ağrıdan uyandığını ifade ediyor. Bu şikayetler ile hastaneye başvuran Sevim H. Yapılan tetkikler sonucu rotatör manşet kaslarını akromiyon altında sıkıştığı belirlenmiş olup subakromiyal sıkışma sendromu (impingement) tanısı almıştır. Fizik tedavi servisine yönlendirilmiştir. Hastalık hakkında bilgi veriniz. Yapılacak değerlendirme ve tedavi yöntemlerini açıklayınız.</p> |
| <p>197015049 SEMA ERDEN 197015051 EBRU PİR 197015052 GÖKHAN KOÇ</p> | <p>28 yaşındaki Berk M. kayak yaparken dizinin ani dönmesi ile beraber düşmüş olup dizinde oluşan ağrı sebebiyle o gün dizini tam olarak kitleyememiştir. Olaydan sonra dizin medialinde ağrı artmış, ödem oluşmuş ve dizi fleksiyonda kalmıştır. Bu şikayetler ile hastaneye başvuran hastada yapılan tetkikler sonucu medial menisküs yırtığı tespit edilmiştir. Hasta medial menisküs tamiri cerrahisi sonrası fizik tedavi kliniğine yönlendirilmiştir. Hastalık hakkında bilgi veriniz. Yapılacak değerlendirme ve tedavi yöntemlerini açıklayınız.</p> |
| <p>197015054 NİHAL DÜRTEK 197015055 ERVANUR BAYAR 197015056 FATMA İNCE</p> | <p>Doğum anında oksijensiz kalması sonucu serebral palsi tanısı alan 10 yaşındaki Ebru Ç. düzenli olarak fizik tedavi seansı almaktadır. Diplejik serebral palsi hastası olan Ebrunun iki alt ekstremitesi etkilenmiş olup walker destekli yürüyebilmektedir. Hastanın her iki hamstring ve gastrocnemius kasında spastisite mevcuttur. Devletin verdiği seans haklarını kullanmak üzere fizik tedavi kliniğine başvuran hastaya yapılacak değerlendirme ve tedavi yöntemlerini açıklayınız. Hastalık hakkında bilgi veriniz.</p> |