

FİZYOTERAPİ PROGRAMI 1.SINIF 2.ÖĞRETİM STAJ KONU DAĞILIMI

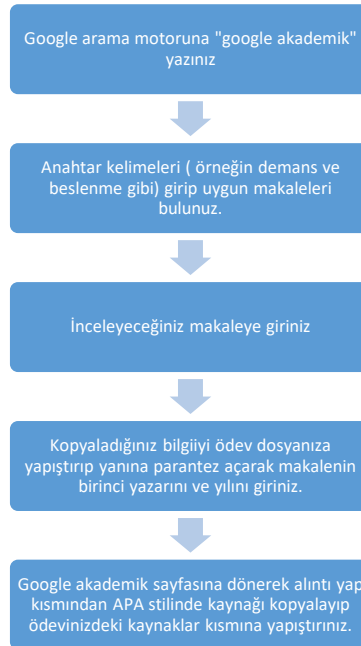
Merhaba arkadaşlar;

Üniversitemiz senatosunun 08.06.2020 tarihli ve 2020-12/105 sayılı kararı ile Meslek Yüksekokulumuzda eğitim görmekte olan öğrencilerimiz 2019 - 2020 Eğitim - Öğretim Yılında yapacakları zorunlu yaz stajının, COVID -19 salgın hastalık nedeniyle Vaka Sunumu veya Ödev şeklinde yapılmasına karar verilmiştir.

Bu süreçte staj danışmanınız **Öğr. Gör. Elif YURDAKUL** olup kendisine öğrenci bilgi sisteminden danışmanınıza mesaj kısmından sorularınızı sorabilirsiniz.

Staj ödevi hazırlanırken dikkat edilecekler;

- ✓ Ödevlerinizi staj ödevi hazırlama kılavuzundaki kurallara uygun olarak hazırlayınız.
- ✓ Ödevin içeriği;
 - -Hastalık hakkında kısa bir bilgi
 - -Değerlendirme (Hikaye, gözlem, ayrıntılı objektif değerlendirme, varsa hastalığa özel testler)
 - -Tedavi (kapsamlı tedavi programı)
 - -Tedavi yöntemleri üzerine 5 tane makale. Son 5 yılda yapılmış çalışmalar olmalıdır. Makaleleri ekledikten sonra her makalenin özetini de kendi anladığınız şekilde eklemelisiniz.
- ✓ Literatür taramasını(makalelerinizi) PUBMED veya google akademik üzerinden Türkçe ya da İngilizce makalelerden yapınız.(Ödev yazım dili Türkçe olmalıdır.) Bununla ilgili nasıl arama yapabilirsiniz üzerine bir video çekilip whatsapp üzerinden atılacaktır.
- ✓ Yazdığımız bilgilere mutlaka kaynak gösteriniz



- ✓ Google akademik ya da pubmed haricindeki web sayfalarından yapılan alıntılar kesinlikle kabul edilmeyecektir.
- ✓ Ödev kontrolü aşamasında ödevlerde büyük oranda benzerlik tespit edilirse ödev geçersiz sayılacaktır.

ÖĞRENCİ NO- AD SOYAD	STAJ VAKA KONUSU
187016052 HURİYE HASRET ÜNLÜ 187016053 NAZLI BULAT 197016003 ALPEREN BİLAL AKINCI	52 yaşında Coşkun Ç. İsimli hasta sol omzunda ve sol koluna yapılan şiddetli ağrılarla hastaneye başvuruyor. Yapılan tetkikler sonucu subakromial, sundeltoid ve subaraknoid bursalarda bursit; supraspinatus tendonunda ise tendinit olduğu tespit ediliyor. Hastalık hakkında bilgi veriniz. Hastanın fizik tedavi uygulamalarında neler yapılır.
197016004 ŞÜKRAN ÜNÜN 197016005 UMURCAN ŞEKER 197016009 ALEYNA ÇOBAN	32 yaşında Meryem A. isimli bayan bir ofiste çalışmaktadır. Bir müddet sağ koluna yansıyan ağrısı olduğu ve ilerleyen süreçte ise parmaklarında duyu kaybı ve kolunda kuvvet kaybı olduğundan dolayı hastaneye başvuruyor. Yapılan değerlendirmelerde cervical bölgede disk hernisi olduğu ve ağrısının VAS' a göre 9 olduğu belirleniyor. Hastalık hakkında bilgi veriniz. Hastanın fizik tedavi uygulamalarında neler yapılır
197016010 GAMZE ER 197016011 GİZEM KEÇECİ 197016012 ALPEREN ŞEN	42 yaşında Cemil isimli temizlik görevlisi bacaklarında ve ayaklarında bir süredir uyuşukluk ve karıncalanmalar olduğu ve belinde ağrısı olduğunu söylüyor. Yapılan değerlendirmelerde lumbal disk hernisi olduğu, M. Quadriceps için manuel kas testinin 3+ olduğu ve yürüyüş paterninin bozulduğu tespit ediliyor. Hastalık hakkında bilgi veriniz. Hastanın fizik tedavi uygulamalarında neler yapılır
197016013 SEZER ÇOBAN 197016014 CAHİDE KANSOY 197016015 ŞÜKRÜ İPEK	24 yaşında Berk M. İsimli amatör futbol oyuncusu maç sırasında ayağı takılıyor ve düşüyor. Bu sırada dizinden bir ses geldiğini ve aşırı bir ağrısının olduğu şikayetiyle hastaneye başvuruyor. Yapılan tetkiklerde ACL (Anterior Cruciate Ligament) rüptürü olduğundan ameliyat oluyor ameliyatta hamstring kasından tendon alınarak ACL tedavi ediliyor. Hastalık hakkında bilgi veriniz. Hastanın fizik tedavi uygulamalarında neler yapılır.
197016017 ALEYNA AR 197016018 TUGAY KAR 197016019 SADIYE ŞAHİN	30 yaşındaki Esra K. İsimli bayan topuklu ayakkabıyla yürürken ayağı taşa takılıyor ve bileği burkuluyor. Sonrasında bileğinde ağrı, kızarıklık ve şişlik ile hastaneye başvuruyor. Hastalık hakkında bilgi veriniz. Hastanın fizik tedavi uygulamalarında neler yapılır.
197016022 MEHMET ALİ AKBAŞ 197016023 GAMZENUR GÜLSOY 197016024 AYŞEGÜL KARA	54 yaşındaki Ahmet M. İsimli hasta merdivenden inerken düşüyor. Ayağa kalkmaya çalıştığında dizinin üstünde bir şişkinlik fark ediyor. Hastanede yapılan tetkiklerde quadriceps kasında rüptür tespit ediliyor. Yapılan cerrahi müdahale sonrasındaki fizik tedavi nasıl olur.
197016025 CERENNAZ DEMİR 197016026 MAHMUT YILDIZ 197016027 BERKAY SEFA KORKMAZ	40 yaşında Beyhan Ö. İsimli ev hanımı dirseğinin dış tarafında ağrısı olduğu ve el bileğinin extansiyonu sırasında bu ağrının arttığını aynı zamanda da kuvvet kaybının olduğunu söylüyor. Hastanede yapılan tetkikler sonucu

	lateral epikondilit tanısı konuluyor. Hastalık hakkında bilgi veriniz. Hastanın fizik tedavi uygulamalarında neler yapılır.
197016028 RABİYA ÖKDEM 197016029 SİNAN İLKİMEN 197016030 SAMET SERKAN KOL	45 yaşındaki Hasan K. İsimli öğretmen dirseğinin iç tarafında ağrısı olduğu ve el bileğinin flexiyonu sırasında bu ağrının arttığını aynı zamanda da kuvvet kaybının olduğunu söylüyor. Hastanede yapılan tetkikler sonucu medial epikondilit tanısı konuluyor. Hastalık hakkında bilgi veriniz. Hastanın fizik tedavi uygulamalarında neler yapılır.
197016031 AYŞENUR ATİK 197016032 MUHSİNE USLU 197016033 FADİME YEŞİLBAYRAK	73 yaşındaki Emine K. iki saat kadar önce kahvaltı ederken sol kol ve bacağına aniden hareketsiz hale gelmesiyle o tarafa doğru yıkıldığı, başlangıçta bilinci açıkken dakikalar içinde uykulamaya başladığı için kliniğe getirildi. Yirmi beş yıldan beri kan basıncının yüksek olduğu, düzensiz şekilde antihipertansive ilaç kullandığı belirtildi. Hastanede yapılan tetkikler sonucu sol hemipleji tanısı aldı. Hastalık hakkında bilgi veriniz. Hastanın fizik tedavi uygulamalarında neler yapılır.
197016034 MERYEM MELİKE KESENTÜRK 197016036 KUMRİŞE OKÇU 197016037 SUDE NUR AKCA	14 yaşındaki Kaan H. her iki dirsekte şişlik ve hassasiyet şikayeti ile acil servise başvurdu. Öyküsünde dirsek ekstansiyonda iken sağ el üzerine bisikletten düşme mevcuttu. Hastanın ek bir hastalığı yoktu. Çekilen radyografilerinde sağ olekranon kırığı saptandı. Hasta, yaralanma sonrası 24 saat içinde operasyona alınarak sağ dirseğe açık redüksiyon ve gergi bandı tekniği ile internal fiksasyon yapıldı. Cerrahi müdahalenin ardından fizyoterapi kliniğine yönlendirildi. Hastalık hakkında bilgi veriniz. Yapılacak değerlendirme ve tedavi yöntemlerini açıklayınız.
197016038 YAĞMUR ARSLAN 197016039 OĞUZHAN CERAN 197016040 RAMAZAN KOCABAŞ	58 yaşındaki inşaat işçisi Ahmet B.'nin eşi Ahmet B.'nin son bir aydır sağ elinden başlayıp 10-15 dakika içinde koluna ve yüzünün sağ tarafına yayılan bir uyuşukluk hissettiğini söylüyor. Bu sırada, uyuşukluğun yanısıra hastanın sağ kolu güçsüz olmakla ve elindekileri düşürmekteymiş. Bugüne kadar 3 kez tekrarlayan bu yakınmalar 1-2 saat içinde gerileyip tamamen düzeliyormuş. Bunlardan birinde hastanın konuşması da bozulmuş. Kliniğe getirilmeden bir gün önce benzer şekilde sağ kolundan yüzünün sağ tarafı ve bacağına yayılan bir uyuşukluk ve güçsüzlük ortaya çıkmış. Saatler içinde konuşması bozulmuş. Ancak bu sefer diğerlerinden farklı olarak kol ve bacağındaki güçsüzlük gerilemediği gibi giderek artmış. Hasta sağ kol ve bacağı oynatamaz hale gelmiş. Yapılan tetkikler sonucu hastanede sağ hemipleji tanısı aldı. Acil müdahaleler sonrasında hasta fizyoterapi kliniğine yönlendirildi. Hastalık hakkında bilgi veriniz. Yapılacak değerlendirme ve tedavi yöntemlerini açıklayınız.
197016042 BERNA AK 197016043 BATUHAN ALKAN	45 yaşındaki Hasan Ş. ağaçtan düşme sonrası L1 vertebra kompresyon kırığı ve parapleji gelişti. Hemen hastaneye kaldırılan hastaya acil müdahaleler sonrası gerekli cerrahi

197016044 ESRA YEŞİM GÜLER	operasyonlar yapıldı. Cerrahi sonrası hastanede uzun süre kalan hasta 3 ay sonunda fizik tedavi kliniğine gönderildi. Hastalık hakkında bilgi veriniz. Yapılacak değerlendirme ve tedavi yöntemlerini açıklayınız.
197016045 HATİCE BOYLU 197016046 NUR ARSLAN 197016048 YAKUP CAN ÖZEN	55 yaşındaki Sevim H. Sağ omuzunda baş üstü omuz aktivitelerini yaparken zorlandığı, kolunu kaldırdığı esnada omuz (akromiyon) ön ve lateraline ve kol lateraline yansıyan ağrısı olduğunu söylüyor. Kolunu yukarı ve yana kaldırırken hareket kısıtlılığı olduğunu da ekliyor. Gece sağ tarafının üzerine yattığında ağrıdan uyandığını ifade ediyor. Bu şikayetler ile hastaneye başvuran Sevim H. Yapılan tetkikler sonucu rotatör manşet kaslarını akromiyon altında sıkıştığı belirlenmiş olup subakromiyal sıkışma sendromu (impingement) tanısı almıştır. Fizik tedavi servisine yönlendirilmiştir. Hastalık hakkında bilgi veriniz. Yapılacak değerlendirme ve tedavi yöntemlerini açıklayınız.
197016049 SİLA AHİ 197016050 BETÜL TAŞGIN 197016051 ESRA ÖZTÜRK 197016052 HAYRETTİN ERDOĞAN	28 yaşındaki Berk M. kayak yaparken dizinin ani dönmesi ile beraber düşmüş olup dizinde oluşan ağrı sebebiyle o gün dizini tam olarak kitleyememiştir. Olaydan sonra dizin medialinde ağrı artmış, ödem oluşmuş ve dizi fleksiyonda kalmıştır. Bu şikayetler ile hastaneye başvuran hastada yapılan tetkikler sonucu medial menisküs yırtığı tespit edilmiştir. Hasta medial menisküs tamiri cerrahisi sonrası fizik tedavi kliniğine yönlendirilmiştir. Hastalık hakkında bilgi veriniz. Yapılacak değerlendirme ve tedavi yöntemlerini açıklayınız.
197016053 KAAAN USTA 197016055 MERT KURT 197016056 SİNEM ARSLAN	Doğum anında oksijensiz kalması sonucu serebral palsi tanısı alan 10 yaşındaki Ebru Ç. düzenli olarak fizik tedavi seansı almaktadır. Diplejik serebral palsi hastası olan Ebrunun iki alt ekstremitesi etkilenmiş olup walker destekli yürüyebilmektedir. Hastanın her iki hamstring ve gastrocnemius kasında spastisite mevcuttur. Devletin verdiği seans haklarını kullanmak üzere fizik tedavi kliniğine başvuran hastaya yapılacak değerlendirme ve tedavi yöntemlerini açıklayınız. Hastalık hakkında bilgi veriniz.